EPI-NYT
SUNDHEDSSTYRELSENS MELDESYSTEM FOR SMITSOMME SYGDOMME

Redaktør: Tove Rønne
Statens Serum Institut • Artillerivej 5 • 2300 København S
Tel: 3268 3268 • Fax: 3268 3868
www.ssi.dk • serum@ssi.dk • ISSN: 1396-8599
Epidemiologisk afd.: Telefontid 8.30-11.00 og 14.00-15.00

Uge 12, 2000

LEMIERRE'S SYNDROM

Lemierre's syndrom er en potentielt dødelig infektion forårsaget af Fusobacterium necrophorum. Infektionen udgår oftest fra de øvre luftveje og udvikler metastatiske abscesser til lunger og andre organer. Infektionen betegnes af visse som "the forgotten disease", men meget tyder på, at denne alvorlige infektion forekommer hyppigere end tidligere antaget.
I en landsdækkende retrospektiv undersøgelse fra 1998 blev hyppigheden af svære tilfælde af Lemierre's syndrom anslået til at være minimum fire tilfælde om året i Danmark. En landsdækkende prospektiv undersøgelse er aktuelt igang. Data fra det første år tyder på, at det reelle antal er mindst fire gange så højt som fundet i den retrospektive undersøgelse.

Sygdomsbillede
Lemierre's syndrom rammer overvejende yngre, raske personer og har et karakteristisk klinisk forløb.
Syndromet debuterer typisk med en øvre luftvejsinfektion, oftest en pharyngotonsillitis, der kan være viralt eller bakterielt betinget. Infektion med F. necrophorum kan brede sig fra oropharynx til parapharyngealrummet og kompliceres eventuelt med en fokal septisk tromboflebitis af vena jugularis interna på halsen.
Klinisk finder man submandibulært ødem og ømhed langs m. sternocleido-mastoideus, oftest unilateralt.
Efter én til to uger udvikles "postanginal septikæmi" med multiple, metastatiske nekrotiske abscesser, hyppigst til lunger, muskler, knogler og led, og sjældnere til cerebrum, lever og nyrer m.v. Der er på dette tidspunkt som regel hurtig og voldsom progression af symptomerne. Røntgen af thorax viser ofte bilaterale infiltrater, eventuelt kompliceret af pleuraempyem og/eller lungeabscesser. I bevægeapparatet ses et bredt spektrum af symptomer fra artralgier til septisk artritis og osteomyelitis. Let hyperbilirubinæmi og let DIC kan ses.
I det følgende beskrives to fatalt forløbende tilfælde af septikæmi forårsaget af F. necrophorum fra henholdsvis 1998 og 1999.

Sygehistorie 1
En 33-årig tidligere rask, udenlandsk mand, der opholdt sig som turist i Danmark, havde på et ikke oplyst tidspunkt pådraget sig et stort, inficeret sår på venstre fodsål. En aften blev han dårlig og bevidsthedspåvirket. Den næste morgen var han tiltagende påvirket, usammenhængende og vrøvlende. Sidst på formiddagen faldt han livløs om og blev indlagt akut. Genoplivningsforsøg var resultatløst. Ved retslægelig obduktion fandt man pleurabelægninger og spredte, pleuranære lungeabscesser foruden flegmone i venstre fod. Ved dyrkning fandt man vækst af F. necrophorum i hjerteblod, lungeabscesserne og materiale fra foden.

Sygehistorie 2
En 26-årig tidligere rask mand blev indlagt med ondt i halsen, hoste og feber. Ved indlæggelsen blev der konstateret pneumoni, og patienten blev behandlet med penicillin og lagt i respirator. Efter godt en uge udviklede patienten Adult Respiratory Distress Syndrome (ARDS) og blev kortvarigt behandlet med nitrogenoxid. I forløbet blev han skiftende behandlet med ciprofloxacin, rifampicin og vancomycin. Efter fund af F. necrophorum i ekspektorat blev behandlingen ændret til penicillin og metronidazol. Han havde på daværende tidspunkt udviklet højresidig lungeabsces, der delvist tømte sig ved spontan perforation til bronchier. Tilstanden blev kun langsomt bedre. Efter to måneders indlæggelse havde patienten tabt 25 kg og ønskede sig udskrevet.
Behandlingen blev samtidig ændret fra intravenøs antibiotisk behandling til peroral grepafloxacin. Patienten døde en uge senere.
Ved retslægelig obduktion fandt man udbredte infiltrater i begge lunger, stor absces i højre lunges overlap og betændelsesforandringer i myokardiet. Ved dyrkning påvistes vækst af F. necrophorum i hjerteblod, i væv fra begge lunger og i spinalvæsken.

Patogenese og mikrobiologi
Lemierre's syndrom forårsages af den pleomorfe, anaerobe, Gram-negative stav, F. necrophorum, der formentlig udgør en del af normalfloraen i oropharynx, gastrointestinalkanalen og kvindelige genitalia. I modsætning til de fleste andre anaerobe bakterier optræder den tilsyneladende som primær patogen uden disponerende immunsupprimerende sygdom. Det vides ikke, hvorfor F. necrophorum i nogle tilfælde pludselig bliver invasiv.
Bakterien kan ved Gram-farvning og mikroskopi påvises direkte fra infektiøse foci ved sin karakteristiske morfologi. Den kræver 2-3 dages inkubation på plader og i bloddyrkningsflasker, inden der kan påvises vækst.
F. necrophorum er sædvanligvis fuldt følsom over for penicillin og metronidazol, mens fx erythromycin ikke bør anvendes.

Behandling og prognose
Tidlig, intensiv og langvarig antibiotisk behandling er vigtig. På det karakteristiske kliniske billede påbegyndes behandling med intravenøs penicillin G i doser på minimum 2 MIE x 4 dgl. kombineret med metronidazol i doser på 500 mg x 3 dgl. i minimum 2-3 uger eller så længe, der er abscesser. Ved penicillinallergi kan clindamycin anvendes. Ved overgang til peroral behandling anbefales amoxicillin og metronidazol eller clindamycin til en samlet behandlingslængde på mindst 3-6 uger. Det tager ofte uger, inden der er sikker klinisk effekt p.g.a. tendensen til nekrotiske abscesdannelser. Perkutan drænage af abscesserne kan være indiceret. I tilfælde af mediastinitis er intensiv thoraxkirurgisk intervention og drænage vigtig for at sanere infektionen.
Lemierre's syndrom har en varierende letalitet på 4-33%, selv ved korrekt antibiotisk behandling.

Konklusion
Lemierre's syndrom bør mistænkes hos yngre, tidligere raske mennesker med tonsillitis, der efter en uge kompliceres af et sepsislignende billede og pulmonale symptomer.
De to sygehistorier understreger vigtigheden af, at alle læger, der diagnosticerer akutte infektioner, er bekendt med Lemierre's syndrom.
(L. Hagelskjær Kristensen, J. Prag, KMA, Viborg Sygehus, H. Hamburger, ELI, Nordjyllands Amt)

FRAVÆR AF MÆSLINGER

Som det fremgår af bagsiden, har der i 1999 kun været anmeldt seks patienter med mæslinger, heraf fem med bopæl i Århus Amt. Sidste patient blev indlagt 12. juli. Der har dermed ikke været anmeldt mæslinger i over otte måneder i Danmark, hvilket er den længste mæslingefrie periode nogensinde.
(A. H. Christiansen, T. Rønne, Epid.afd.)

22. marts 2000

Antal anmeldte tilfælde af mæslinger pr. uge i 1998 - 22.03.2000

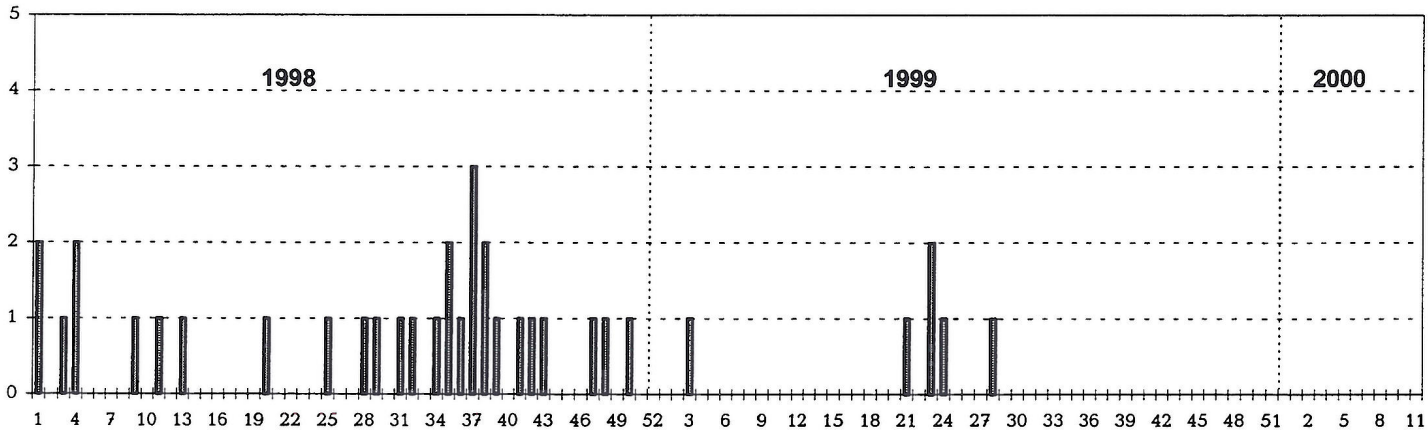

Sentineloverv̊agning af influenzaaktiviteten

Konsultationsprocent pr. uge 1998/1999/2000

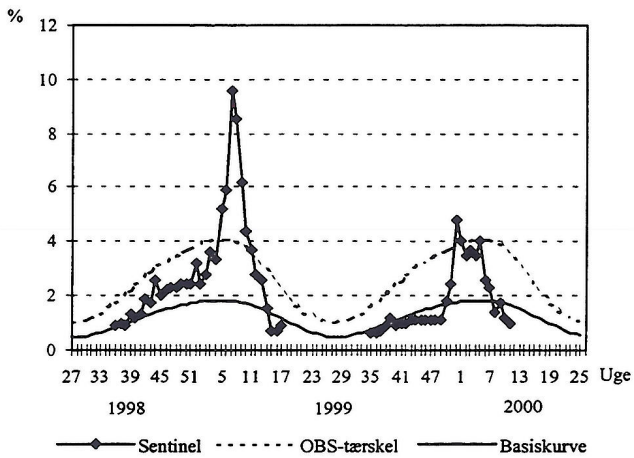

Sentinel: Influenzakonsultationer i procent af det samlede antal konsultationer

Basiskurve: Forventet frekvens influenza-konsultationer under ikke-epidemi

Obs-tærskel: Mulig, begyndende epidemi

(Epidemiologisk afd.)